



1448  
**EURASIERZUCHT-VEREINIGUNG.E.V.**  
**SITZ ANSBACH**  
**Befundbogen für HD-Röntgenuntersuchung**



**Vom Röntgentierarzt einsenden an:**  
**Tierärztliche Klinik z. Hd.: Herr Dr. Pfeifer • Wertachstr. 1 • 90451 Nürnberg**

**Name des Eurasiers** Leonidas von Brunsdorf **Rüde**  **Hündin**

**Chip-Nr.:** 276098800322621 **ZB-Nr.:** EZV/0621/1975 **Wurfdatum:** 10.06.2021

Sarah Bugenhagen Dorfstr. 17a 14621 Schönwalde - Glien  
(Name des Hundehalters) (Adresse des Hundehalters)

(Telefon) (e-mail)

Die Röntgenaufnahme wird mit Einsendung Eigentum der EZV  
Der Eigentümer / Besitzer bestätigt mit seiner Unterschrift die Identität des geröntgten Hundes

**Datum der Aufnahme:** 24.11.2022 **Röntgen-Nr.:**

(Unterschrift des Eigentümers / Hundehalters als Einverständniserklärung)

**Bestätigung des Röntgentierarztes**

- Die Ahnentafel wurde vor Anfertigung der Röntgenaufnahme vorgelegt Die HD-Röntgenuntersuchung ist in dieser vermerkt.
- Die Chip-Nr. des Hundes wurde überprüft; sie ist mit der in der Ahnentafel identisch.
- Der untersuchte Hund wurde ausreichend bis zur Muskeler schlaffung sediert.
- Der Hund wurde heute mit der Transponder-Nr.: \_\_\_\_\_ versehen.

**Bemerkungen:**

Der Röntgentierarzt verzichtet zu Gunsten des Rassehundezuchtvereins auf etwaige Urheberrechte an der Röntgenaufnahme.

**TIERARZTPRAXIS**

24.11.2022 Dr. Barbara Mainz Dr. med. vet. Barbara Mainz  
(Datum) (Unterschrift) Heerstraße 600 - 13591 Berlin  
Tel. (Stempel) 030 26 72 79 57

**Befund der HD-Beurteilungsstelle der EurasierZucht-Vereinigung** (nicht des Röntgentierarztes)

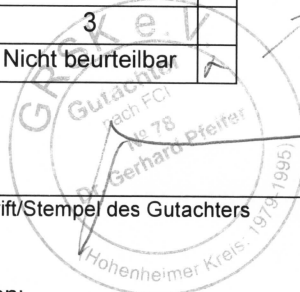
**Bildqualität** gut  brauchbar  unbrauchbar   
**Links:** Messung nach Norberg: Winkel 105° oder größer  kleiner als 105°   
**Recht:** Messung nach Norberg: Winkel 105° oder größer  kleiner als 105°

HD A	2	HD-Frei	LÜW	frei	
HD B		Übergangsform	LÜW	1	
HD C		Leichte HD	LÜW	2	
HD D		Mittlere HD	LÜW	3	
HD E		Schwere HD	LÜW	Nicht beurteilbar	<input checked="" type="checkbox"/>

**Bemerkungen:**

VEtz-Portal  
7.12.22

lumbosakraler Übergang nicht komplett dargestellt



**Datum:** \_\_\_\_\_ **Unterschrift/Stempel des Gutachters** \_\_\_\_\_

**Hinweise für den Röntgentierarzt**

Für die HD-Röntgenaufnahme sind folgende Anforderungen zu beachten:

- Symmetrische Lagerung
- Hintergliedmaßen müssen in Position 1 parallel zueinander und zur Tischoberfläche liegen.
- Gut eindrehen! Kniescheiben müssen zwischen die Femurkondylen projiziert werden.
- Mit Darstellung des lumbosakralen Übergangs
- Seitenmarkierungen R oder L anbringen . Die Röntgenaufnahme ist zu kennzeichnen mit:
- Transpondernummer
- Rasse
- Datum der Aufnahme

276098800322621 Eurasier 24.11.2022

Die Röntgenaufnahme (**bitte nicht auf CD !**) und den ausgefüllten Original-Befundbogen bitte **auf dem Postweg an oben genannte Adresse senden**. Für die Verarbeitung digitaler Röntgenaufnahmen ist das folgende Verfahren eingerichtet worden. Hier besteht die Möglichkeit des elektronischen DICOM-Bild-Versandes. VetZ GmbH Portal - [www.vetsxl.com](http://www.vetsxl.com)